GENITALIA MASCULINA

Haryanto Alimsardjono

Departemen Anatomi dan Histologi
Fakultas Kedokteran Universitas Airlangga
Surabaya

GENITALIA MASCULINA

- ORGANA GENITALIA MACSULINA EXTERNA
  - Scrotum
  - Penis
- ORGANA GENITALIA MACSULINA INTERNA

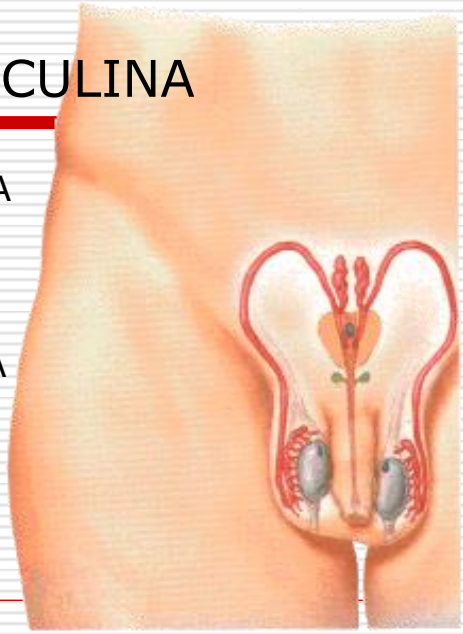

Penis

- Pars occulata / radix penis / pars fixa
  - Sepasang crura penis
  - Bulbus penis
- Pars libera
  - Corpus penis
  - Gland penis

Radix penis

- Bagian yang tidak bergerak
- Terletak dalam spatium perinei superficialis
- Jaringan erektil
- Terdiri:
  - Sepasang crura penis
  - Bulbus penis

Crura penis

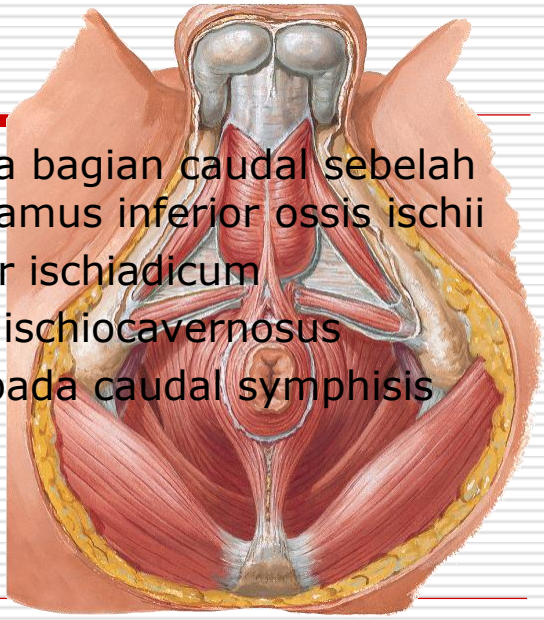

- Melekat pada bagian caudal sebelah dalam dari ramus inferior ossis ischii
- Ventral tuber ischiadicum
- Tertutup m. ischiocavernosus
- Bergabung pada caudal symphisis pubis

Bulbus penis

- Terletak di antara kedua crura penis
- Di dalam spatium perinei superficialis
- Facies superior bulbus penis melekat pada fascia diaphragma UG inferior
- Facies lateralis dan facies inferior tertutup m. bulbocavernosus
- Ke arah caudal bergabung menjadi corpus penis

Corpus penis

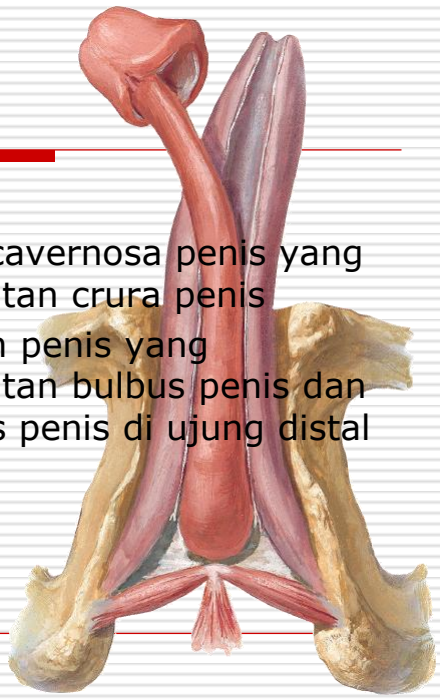

- Tersusun
  - sepasang corpora cavernosa penis yang merupakan kelanjutan crura penis
  - Corpus spongiosum penis yang merupakan kelanjutan bulbus penis dan akan menjadi glans penis di ujung distal

Corpora cavernosa penis

- ¾ bagian anterior membentuk corpus penis
- ¼ bagian posterior membentuk crura penis
- Dibungkus tunica albuginea
- Pada crura penis m. ischiocavernosus menutupi tunica albuginea
- Berisi sinusoid-sinusoid yang dipisahkan septa-septa dari tunica albuginea dan septum penis
  - Septa disebut trabecula
    - Berjalan Arteri dan vena
    - Terdiri jaringan ikat kolagen, elastis dan jaringan otot polos

Corpus cavernosum urethrae

- Corpus spongiosum penis
- Dilalui urethrae
- Dibungkus tunica albuginea yang lebih tipis bila dibandingkan dengan corpus cavernosa penis

Glans penis

- Dipisahkan dengan corpus penis oleh collum penis dan di distal collum membentuk corona glandis
- Terdapat orificium urethrae externum
- Ditutupi praeputium penis yang merupakan lipatan kulit
- Dihubungkan dengan praeputium pada bagian median ventral oleh frenulum praeputium penis

Praeputium penis

- Terdiri 2 lapis kulit
- Lapisan dalam
  - tidak berambut
  - mengandung kelenjar-kelenjar lemak/sebacea (glandulae praeputialis Tyson), menghasilkan smegma

Fiksasi penis

- Crura penis pada arcus ischiopubicum
- Ligamentum fundiforme pubis
- Ligamentum suspensorium penis
- Bulbus penis melekat pada fascia diaphragma UG inferior

Lapisan penis

- Cutis
  - Berwarna gelap, licin dan elastis
  - Berambut dekat radix penis
  - Tidak terikat kuat dengan jaringan subcutis, kecuali padi glans penis
  - Banyak kelenjar (glandula praeputialis, kel. Sebacea penghasil smegma pada corona dan collum glandis
- subcutis,
  - Fascia perinei superficialis,
  - Fascia perinei profundus
  - Tunica albuginea

Fascia penis superficialis

- Terdiri jaringan ikat kendor
  - Jaringan otot polos
  - Tidak ada jaringan lemak
- Lanjutan
  - tunica Dartos scrotum
  - Fascia perinei superficialis

Fascia penis profundus

- Lebih profundus
- Lanjutan fascia perinei profundus
- Membran kuat membungkus kedua corpora cavernosa dan corpus spongiosum
- Tidak membungkus glans penis
- Pada collum penis melekat pada lapisan fibrous di bawahnya

Tunica albuginea

- Capsula
- Terletak profundus fascia profunda penis
- Terdiri jaringan ikat padat
- Terdiri 2 lapis
  - Luar, longitudinal membungkus kedua macam corpora cavernosa
  - Dalam, sirkuler membungkus masing-masing corpora, di bagian median bertemu membentuk septum penis
  - Menebal di dekat radix dan menipis ke arah distal
- Lebih tebal pada corpus cavernosum daripada corpus spongiosum

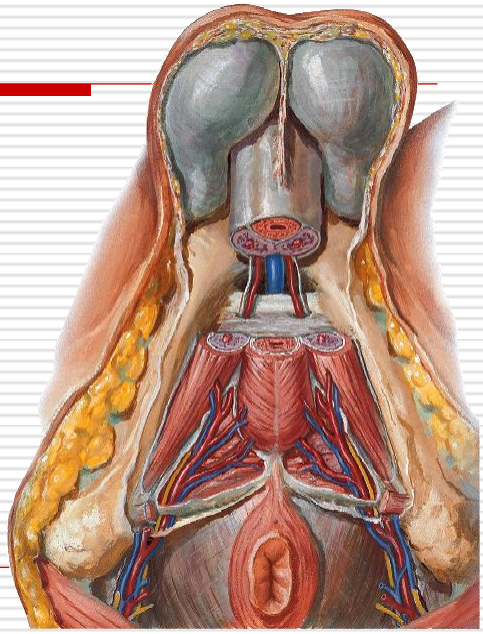

Arterialisasi penis

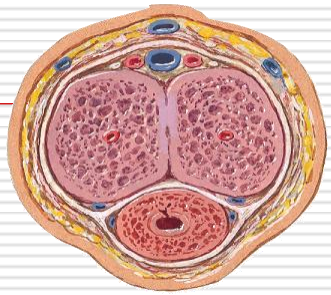

- A. bulbaris penis
- A. profunda penis
  - A. helicinae
- A. dorsalis penis
  - berjalan profundus fascia profunda penis di dorsum penis
  - Di antara v dan n. dorsalis penis
  - Beranastomose dengan a. profunda penis dan a. bulbaris penis, memelihara glans penis

Aliran vena penis

- V. dorsalis penis subfascialis
  - Menerima dari glas penis, praeputium penis, corpora cavernosa penis, corpus cavernosa urethrae (corpus spongiosum penis)
  - Masuk ke plexus venosus prostaticus, akhirnya ke v. iliaca interna
- V. dorsalis penis subcutanea
  - Menerima darijaringan cutis dan subcutis
  - Akhirnya ke v. saphena magna

Aliran lymphe penis

- Dari cutis dan praeputium ke lnn. inguinalis superficialis

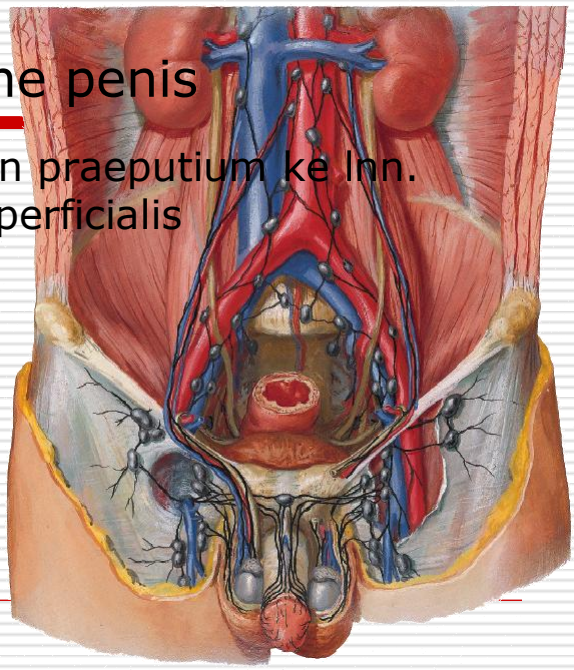

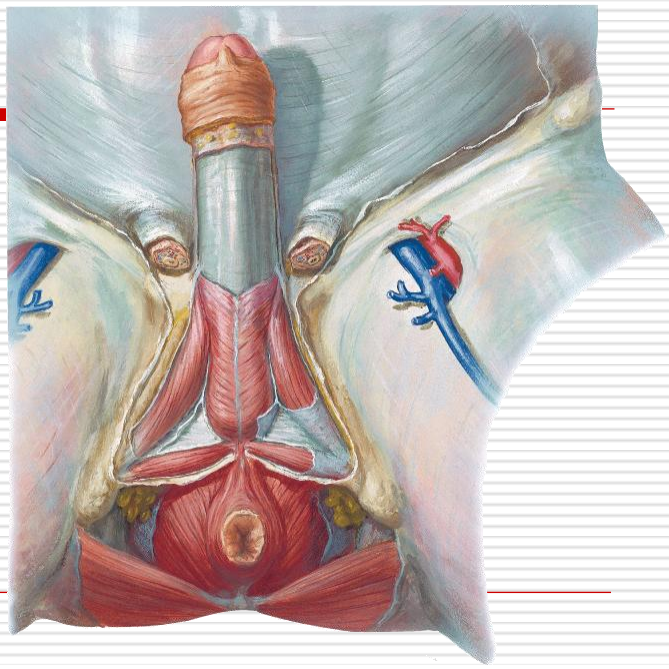

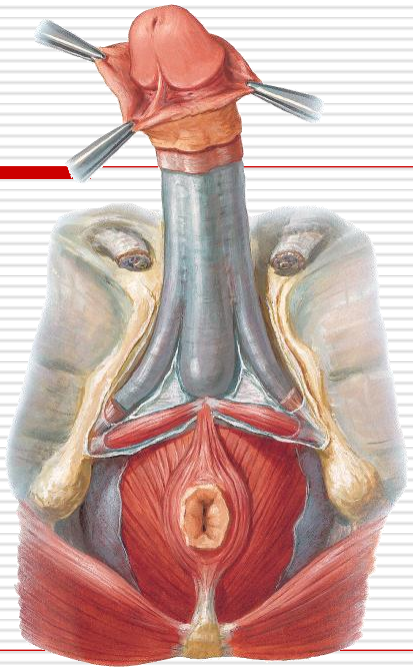

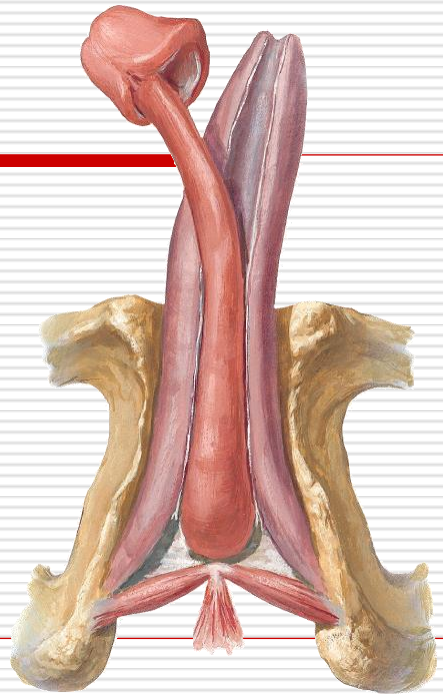

Scrotum

- Kantong yang terdiri jaringan cutis dan subcutis
- Terletak
  - di dorsal penis
  - di caudal symphisis pubis
- Terbagi dua oleh raphe scroti dan septum scroti

scrotum

- Berisi
  - testis,
  - epididymis
  - sebagian funiculus spermaticus
- Scrotum sinistra lebih rendah dari scrotum dextra

Lapisan scrotum

- Cutis
  - Sangat tipis
  - Mengandung pigmen
  - Sedikit rambut
  - Banyak kelenjar sebacea dan kelenjar keringat
- Subcutis = tunica dartos
  - Sabut otot polos
  - Tidak ada jartingan lemak
  - Melekat erat jaringan cutis superficialnya
  - Lanjutan fascia perinei superficialis dan fascia penis superficialis
  - Terpisah oleh jaringan ikat kendor denan fascia spermatica externa

Bentuk scrotum

- Tergantung
  - Kontraksi dan relaksasi tunica dartos
- Mengkerut dan mengecil
  - Tunica dartos berkontraksi
  - Karena dingin, olahraga, rangsangan seksual
- Lebih rata/halus dan memanjang / menggendor
  - Tunica dartos berelaksasi
  - Karena cuaca panas

Vaskularisasi scrotum

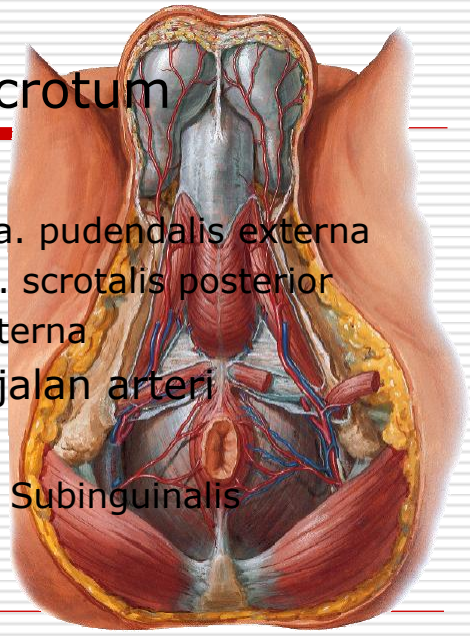

- Arterialisasi
  - Bagian ventral: a. pudendalis externa
  - Bagian dorsal: a. scrotalis posterior
  - A. spermatica interna
- Vena mengikuti jalan arteri
- Aliran lymphe
  - Dialirkan ke lnn. Subinguinalis superficialis

Innervasi scrotum

- Bagian ventral:
  - N. ilioinguinalis
  - R. genitalis n. genitofemoralis
- Bagian dorsal:
  - N. scrotalis posterior
  - N. cutaneu femoris dorsalis

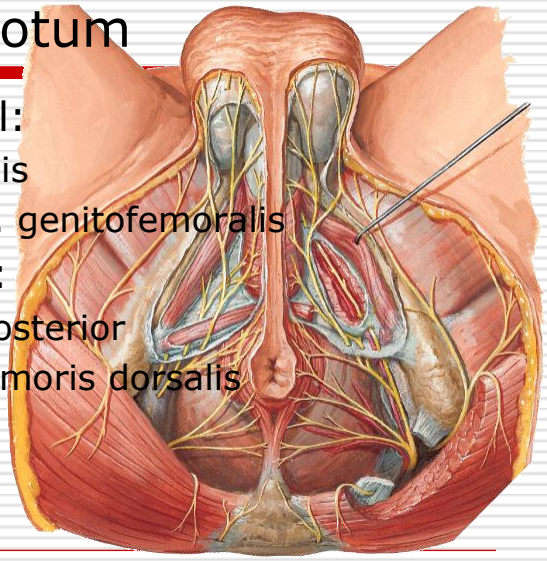

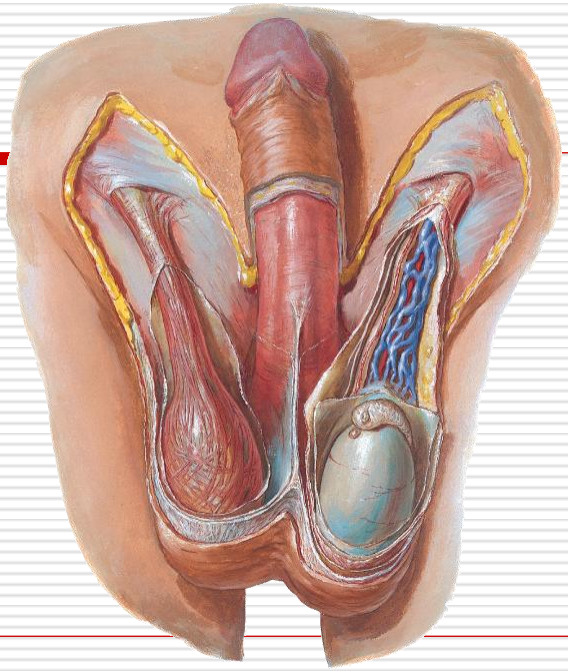

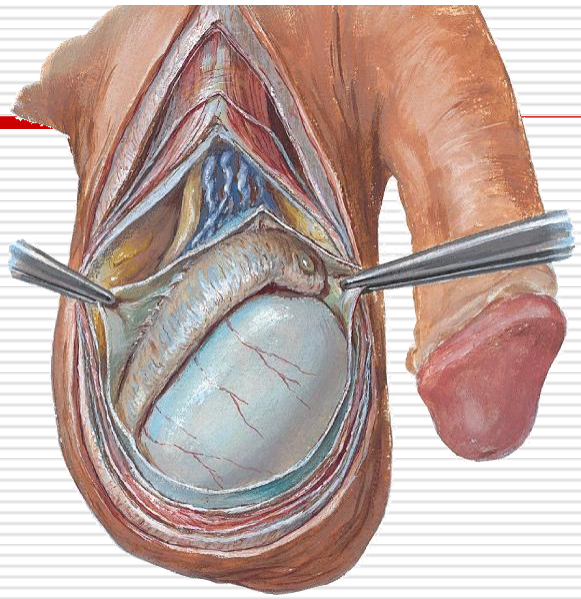

GENITALIA INTERNA

- Testis
- Epididymis
- Funiculus spermaticus
- Ductus deferens
- Vesicula seminalis
- Ductus ejaculatorius
- Glandula prostata
- Glandula bulbourethralis

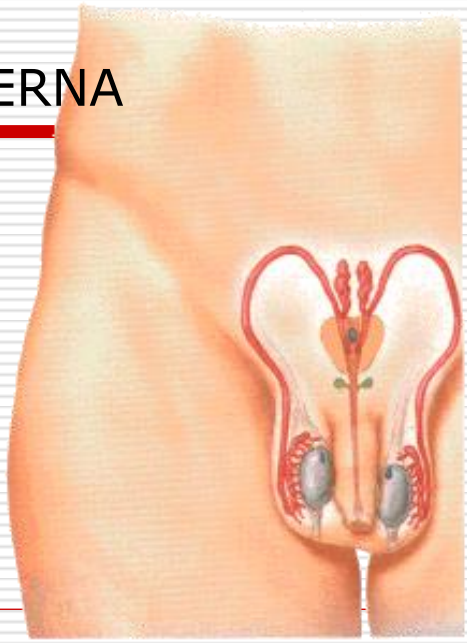

Testis

- sepasang
- kiri dan kanan,
- yang kiri
  - lebih berat
  - lebih besar

  daripada yang kanan
- berbentuk bulat lonjong (ovoid)
- terletak di dalam scrotum

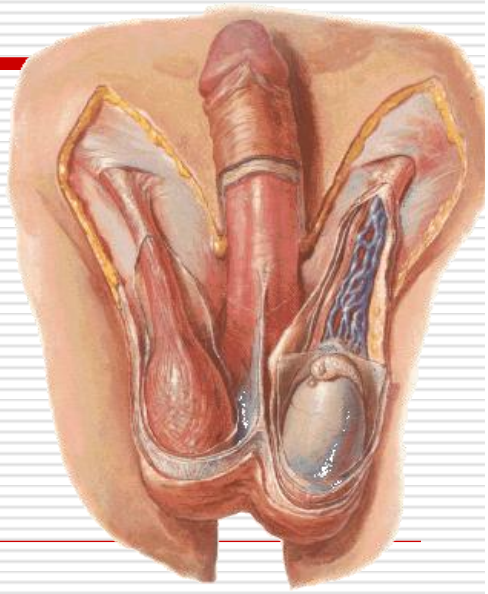

Testis

- berat 10 -14 g
- panjang 4 cm
- diameter anteroposterior: ± 3 cm
- tebal (dari medial ke lateral) : ± 2,5 cm

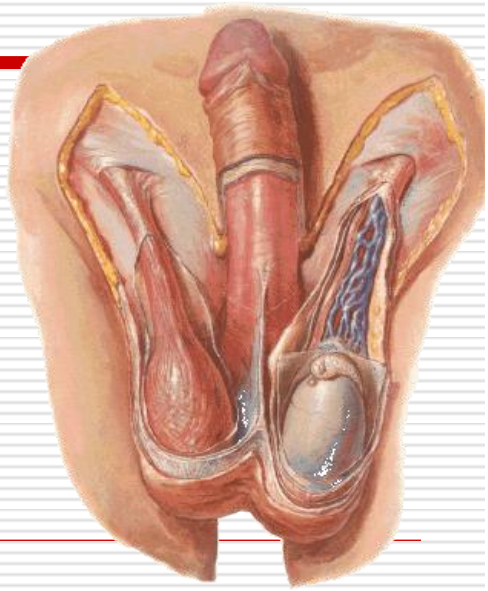

Testis

- merupakan
  - organ/kelenjar exocrine (cytogenic) pada pria dewasa menghasilkan spermatozoa
  - sekaligus kelenjar endokrin, karena menghasilkan hormon untuk pertumbuhan genitalia externa

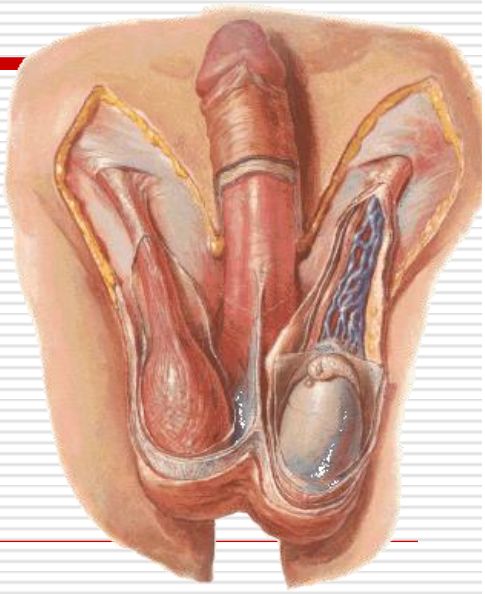

Testis

- masing-masing testis memiliki :
  - facies medialis,
  - facies lateralis,
  - margo liberal
  - mesorchium (bagian testis yang ditempati epididymis)
    - tak tertutup oleh peritoneum (=facies posterior),
    - tertutup oleh sebagian funiculus spermaticus.

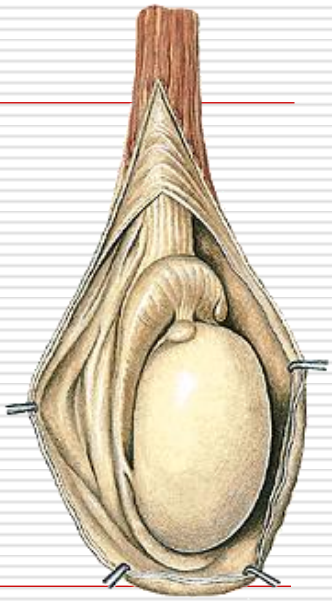

Testis

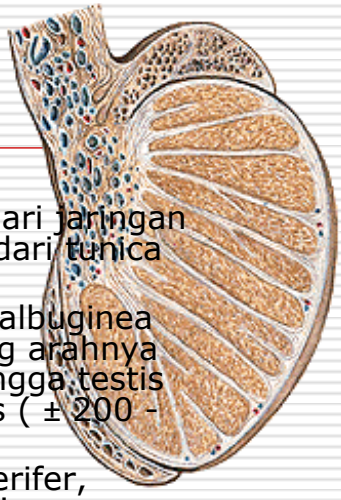

- terbungkus oleh
  - tunica albuginea yang terdiri dari jaringan ikat padat,letaknya profundus dari tunica vaginalis (epiorchium)
  - pada permukaan dalam tunica albuginea membentuk septula testis, yang arahnya konvergen ke epididymis, sehingga testis terbagi menjadi lobulus-lobulus (± 200 - 400).
  - basis dari lobulus ini ke arah perifer, sedang apexnya menuju ke facies posterior di mana septula testis bertemu dan membentuk jaringan yang dinamakan mediastinum testis

Testis

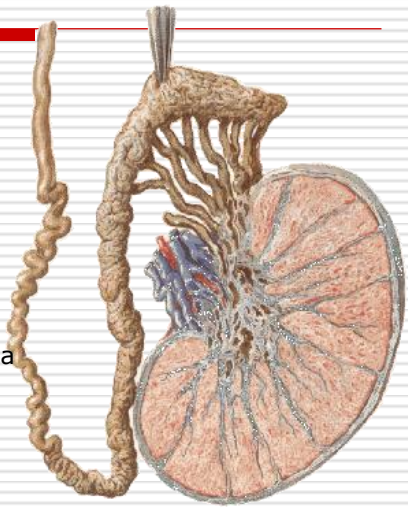

- di dalam lobulus-lobulus tersebut terletak jaringan parenchym yang membentuk
  - tubuli seminiferi contorti (saluran yang berkelok-kelok)
- pada waktu mencapai mediastinum testis, berubah menjadi
  - tubuli seminiferi recti (lurus),
  - jumlahnya : ± 20- 30 tubulus,
  - membentuk anyaman sehingga disebut sebagai Rete testis (Halleri)
- dari rete ini keluar ±15 -20 ductuli efferentes yang masuk ke dalam caput epididymis

- Jadi spermatozoa dihasilkan oleh tubuli seminiferi contorti
- sedangkan interstitial cells yang terletak sekitar septula dan tubuli-tubuli seminiferi contorti tersebut membentuk hormon androgen (testosteron)

Epididymis

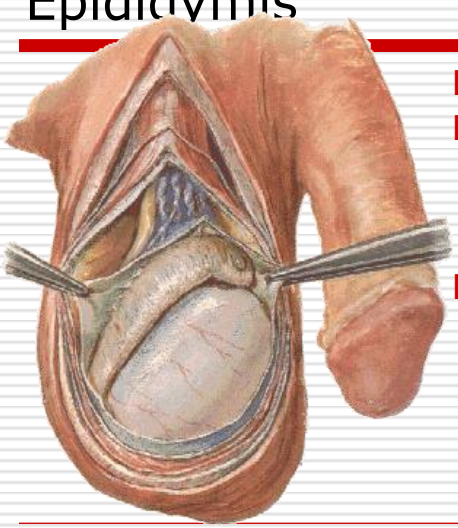

- berbentuk huruf C
- terletak pada facies posterior testis dan sedikit menutupi facies lateralis
- fungsinya untuk menyimpan spermatozoa sampai penuh, baru dialirkan ke dalam ductus epididymis

Epididymis

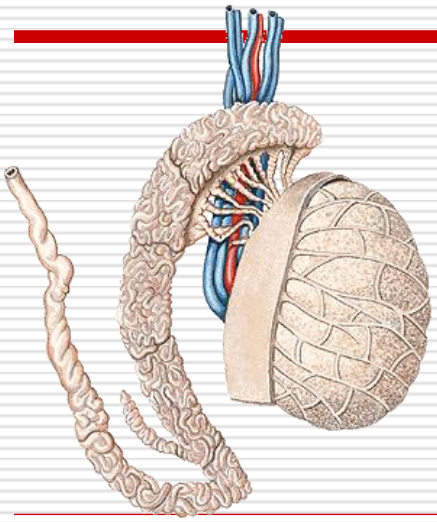

- terdiri dari :
  - caput
  - corpus
  - cauda

Epididymis

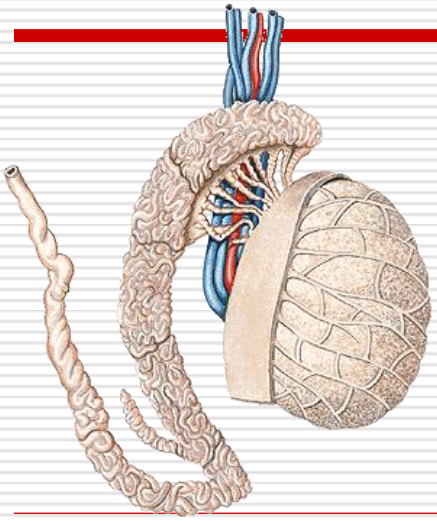

- ductuli efferentes testis yang mula-mula jalannya lurus setelah sampai pada caput epididymis menjadi berbelok-belok
- di dalam caput terbentuk lobulus epididymis, di mana apexnya menuju ke arah testis

Epididymis

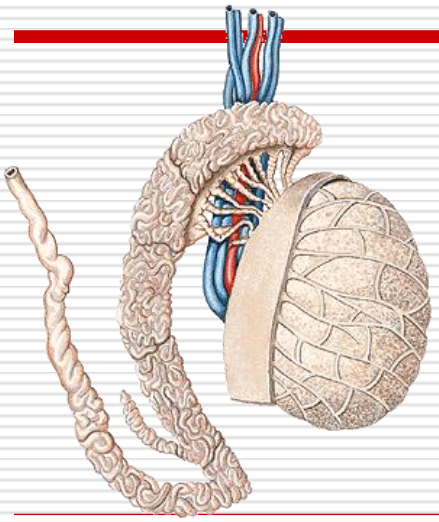

- tiap ductuli tersebut bermuara ke dalam ductus epididymis
- yang panjangnya ± 6 m, tetapi jalannya berkelok-kelok

Caput epididymis

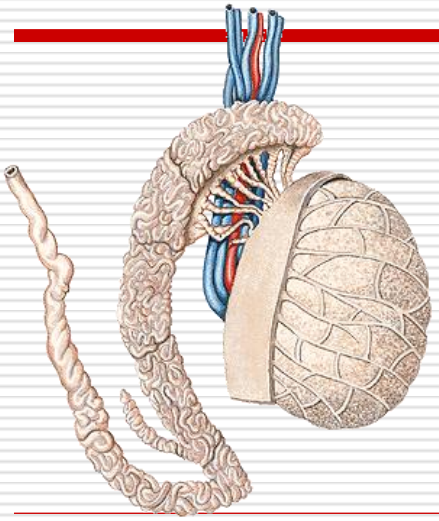

- merupakan bagian terbesar di bagian proximal
- terletak pada bagian superior testis dan menggantung
- lobulus hanya terdapat di bagian ini, sedang septa-septanya juga berasal dari tunica albuginea

Corpus epididymis

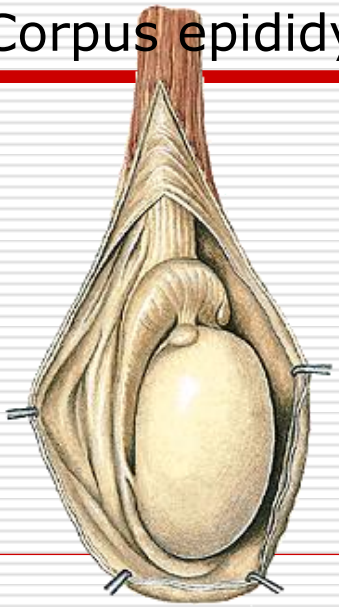

- melekat pada facies posterior testis
- terpisah dari testis oleh suatu rongga yang disebut : Sinus epididymis (bursa testicularis) yang dibatasi oleh epiorchium (pars visceralis) tunica vaginalis

Cauda epididymis

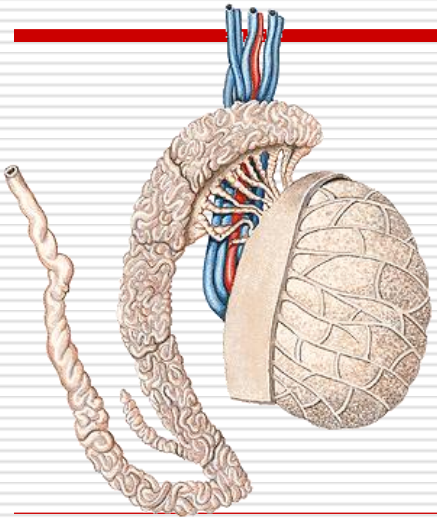

- merupakan bagian paling distal dan terkecil,
- di mana ductus epididymis mulai membesar
- berubah jadi ductus deferens

struktur-struktur kecil (sisa)

- bila membesar bisa membentuk cysta
- kadang-kadang tidak dijumpai
- struktur-struktur ini adalah :
  1. Appendix testis
  2. Appendix epididymis
  3. Ductuli aberrantes superior
  4. Ductuli aberrantes inferior
  5. Paradidymis

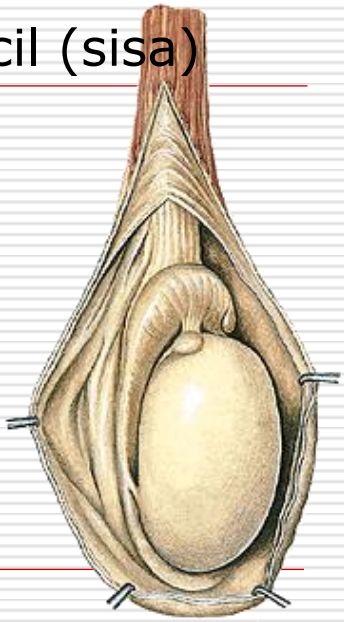

Funiculus Spermaticus (Spermatic Cord) :

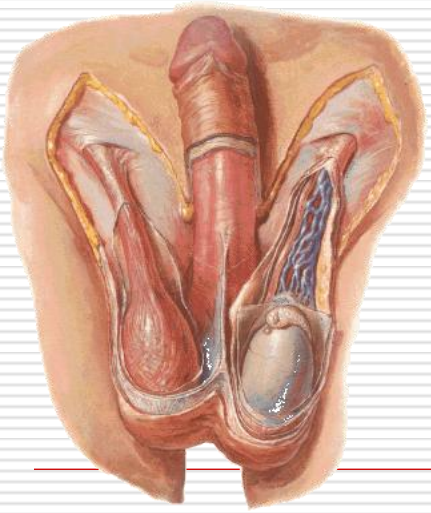

- struktur yang membungkus ductus deferens
- mengikuti testis dan epididymis waktu terjadi descensus testis dari cavum abdominis ke scrotum
- terbentuk mulai dari canalis inguinalis sampai ke scrotum dan berakhir pada facies posterior testis
- Jadi dindingnya berasal dari dinding ventral abdomen.

Funiculus Spermaticus (Spermatic Cord) :

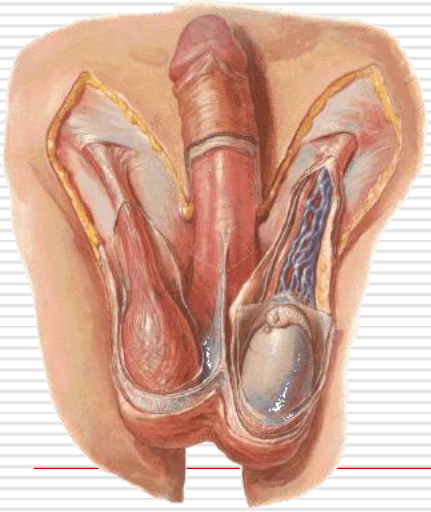

- yang sinistra lebih panjang dari funiculus dextra
- di caudal annulus inguinalis subcutanea terletak ventral terhadap
  - m. adductor longus
  - a. pudendalis externa superificialis
- terletak langsung di bawah kulit dan fascia superificialis,
- tepat lateral tuberculum pubicum.

Lapisan-Iapisan Funiculus Spermaticus (dari dalam ke luar)

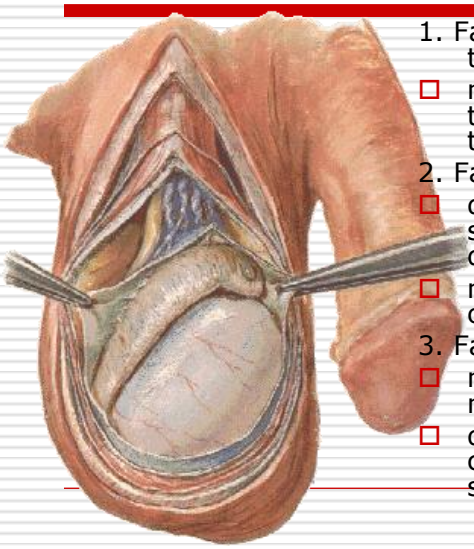

1. Fascia spermatica interna = tunica vaginalis communis
   - merupakan lanjutan dari fascia transversa abdominis (fascia transversalis)
2. Fascia cremasterica
   - ditandai dengan adanya serabut-serabut otot bergaris yang dinamakan m.creamaster
   - merupakan lanjutan dari m. obliquus abdominis internus.
3. Fascia spermatica externa
   - merupakan lanjutan dari fascia m. obliquus abdominis externus
   - di bagian cranial melekat pada crura annulus inguinalis subcutanea (superficialis)

Funiculus spermaticus

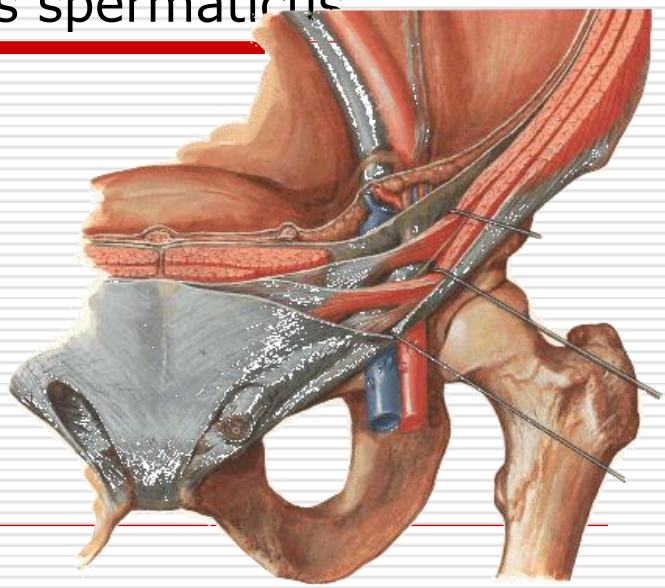

Isi Funiculus spermaticus :

1. Ductus (vas) deferens. Terletak paling dorsal dalam funiculus spermaticus.
2. A. spermatica interna = a. testicularis. Terletak ventral dari ductus deferens yang diikuti oleh plexus nervosus (testicularis).
3. Plexus venosus pampiniformis. memberi bentuk pada funiculus spermaticus. menerima darah dari testis dan epididymis, ke arah cranial menjadi 2 -3 vena, masuk ke dalam annulus inguinalis abdominalis. Dalam keadaan pathologis, bila vena-vena ini melebar menyebabkan keadaan yang disebut varicocele
4. Pembuluh-pembuluh Iymphe
5. A. deferentialis dan a. cremasterica (spermatica externa)
6. R. genitalis n. genitofemoralis
7. Processus vaginalis peritonei, pada waktu sampai pada testis pecah jadi 2 lapis yaitu periorchium dan epiorchium. Celah diantaranya disebut : Cavum scroti (sinus vaginalis)

Ductus (vas) deferens

- merupakan lanjutan ductus epididymis
- berfungsi membawa spermatozoa dari epididymis ke ductus ejaculatorius

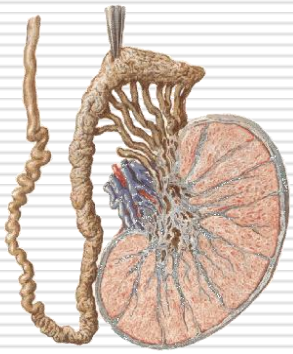

Ductus (vas) deferens :

- dimulai dari cauda epididymis
- mula-mula berkelok-kelok
- kemudian makin lurus pada sisi medial epididymis dekat facies posterior testis

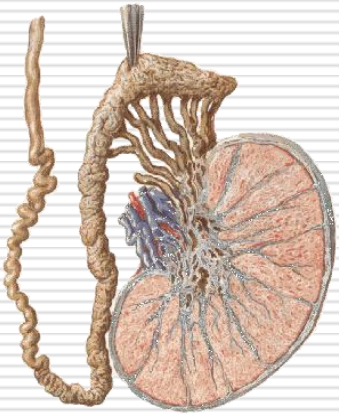

Ductus (vas) deferens :

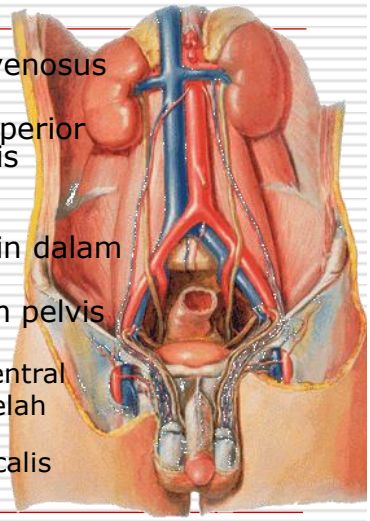

- kemudian dikelilingi oleh plexus venosus pampiniformis
- berjalan ke cranial dari bagian superior testis sampai ke annulus inguinalis subcutanea
- setelah melalui canalis inguinalis, meninggalkan struktur-strukur lain dalam funiculus spermaticus
- kemudian masuk ke dalam cavum pelvis menyilang
  - a.v. iliaca externa dari sebelah ventral
  - a.v. epigastrica caudalis dari sebelah lateral
  - a.v. n. obturatorius dan a.v. vesicalis superior dari sebelah medial

Ductus (vas) deferens :

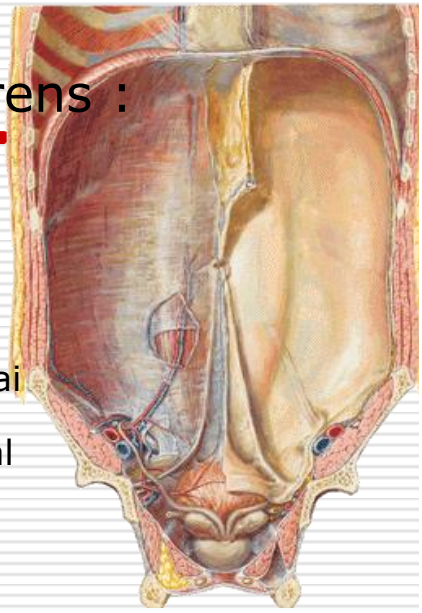

- topografinya terhadap ureter
- mula-mula ia menyilang ureter dari sebelah ventral
- kemudian setelah sampai pada fundus vesica urinaria ia berada medial dari ureter dan vesicula seminalis

Ductus (vas) deferens :

- melebar menjadi ampulla ductus deferens
- kemudian mengecil lagi, setelah dekat pada glandula prostata
- kemudian bersama-sama dengan ductus excretorius vesicula seminalis membentuk ductus ejaculatorius
- yang akhirnya bermuara ke dalam colliculus seminalis pada dinding posterior lumen urethra

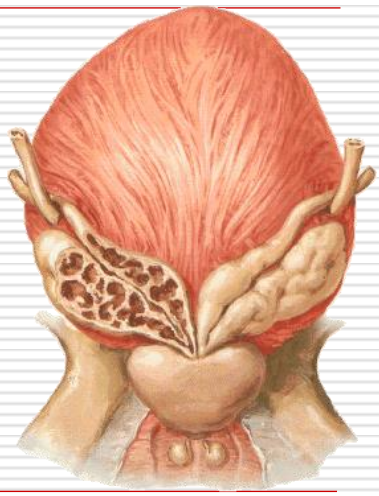

Vesicula seminalis

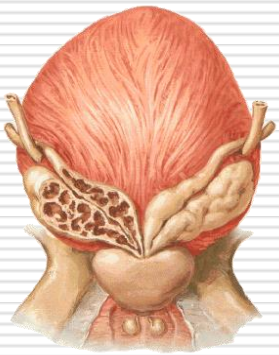

- adalah organ berbentuk kantong bergelembung-gelembung, menghasilkan seminal fluid
- berjumlah 2 (kiri dan kanan)
- posisinya tergantung isi vesica urinaria.
  - bila vesica urinaria penuh, lebih vertikal
  - sedang bila kosong, lebih horizontal

Vesicula Seminalis

- terbungkus oleh jaringan ikat fibrous dan muskuler pada dinding dorsal vesica urinaria
- bagian cranialnya tertutup oleh peritoneum, terpisah dari rectum oleh excavatio rectovesicalis
- terdapat lateral dari ureter dan ampulla ductus deferens
- dan medial dari plexus venosus vesicalis

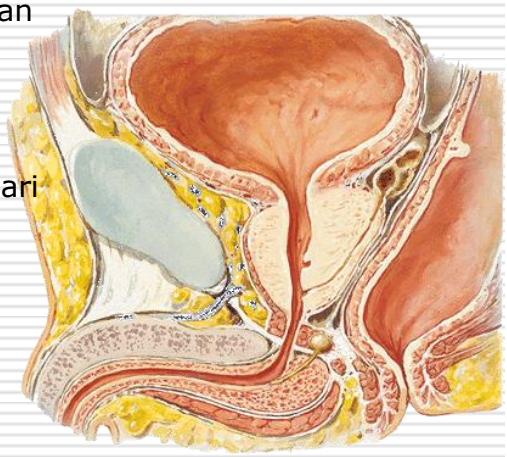

Vascularisasi Testis

- dipelihara oleh a. spermatica interna
- cabang-cabangnya menuju facies posterior dan menembus tunica albuginea,
- cabang-cabang kecil berjalan sepanjang septula ke mediastinum testis
- beranastomose dengan a. spermatica externa (cabang a. epigastrica inferior) dan a. deferentialis
- Vena-venanya menuju ke plexus venosus pampiniformis.

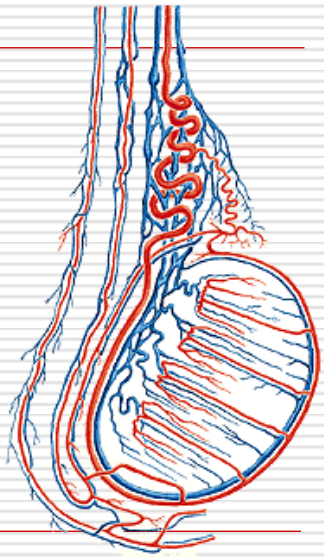

Vascularisasi

- Epididymis dapat
  - dari cabang-cabang a. spermatica interna
- Ductus deferens
  - dari a. deferentialis
  - dan a. haemorrhoidalis media, (juga memelihara vesicula seminalis)

Aliran Lymphe

- Dari testis dan epididymis mengikuti a. spermatica interna (testicularis) ke Inn. Lumbalis
- Dari ductus deferens ke Inn. Iliaca externa
- Dari vesicula seminalis ke Inn. Iliaca externa dan interna

Ductus ejaculatorius

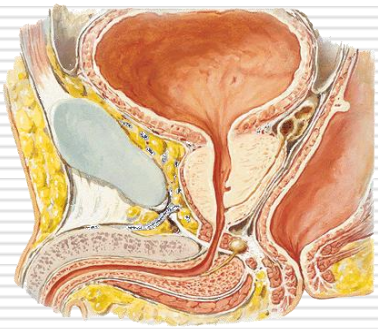

- merupakan gabungan dari
  - ductus deferens dan
  - ductus excretorius vesicula seminalis
- menuju basis prostat
- akhirnya bermuara ke dalam colliculus seminalis pada dinding posterior lumen urethra

Glandula Prostata

- merupakan organ yang terdiri dari kelenjar-kelenjar tubuloalveoler
- letaknya di dalam cavum pelvis subperitonealis, dorsal dari symphisis pubis
- menghasilkan seminal fluid
- dibungkus oleh serabut-serabut otot polos (M. prostaticus) dan jaringan ikat fibrous

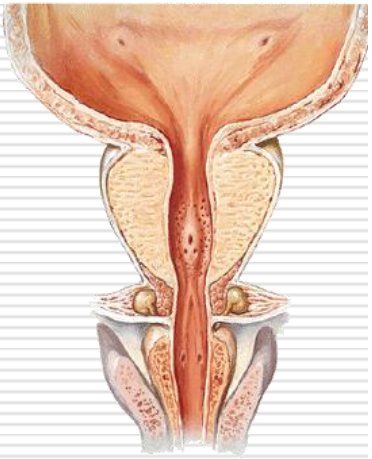

Bagian-bagian Glandula Prostata :

1. **Apex :**
   - bagian paling caudal letaknya ± 1,5 cm dorsal dari symphisis pubis
2. **Basis :**
   - bagian proximal, terletak setinggi pertengahan symphisis pubis.
   - dari luar sulit dipisahkan dari vesica urinaria, hanya terpisah oleh suatu celah.
   - orificium urethrae internum terdapat kurang lebih ditengah-tengahnya.
3. **Facies infero-lateral :**
   - convex, terpisah dari fascia pelvis superior karena diantaranya terdapat plexus venosus.
4. **Facies anterior :**
   - berhubungan dengan spatium praevesicale Retzii
   - tempat perlekatan ligamentum puboprostatica medialis.
5. **Facies posterior :**
   - berhadapan dengan vesicula seminalis & ampulla ductus deferens.

Glandula prostata

- terbagi dalam beberapa lobus berdasarkan topografinya terhadap urethra dan ductus ejaculatorius, yaitu :
  - 2 lobus lateralis,
    - tidak jelas batasnya
    - hanya dihubungkan oleh isthmus ventral dari urethra, yang terdiri dari jaringan otot polos, yang dari luar tidak tampak.
  - lobus anterior, terletak ventral dari urethra
  - lobus posterior, terletak dorsal dan caudal dari ductus ejaculatorius dan dorsal dari urethra
  - lobus medius. bagian antara ductus ejaculatorius dan urethra, bila membesar menimbulkan penonjolan uvula dalam vesica urinaria.

Fiksasi Prostat

- Fascia diaphragma UG superior menebal dan membungkus kelenjar prostat sebagai fascia prostata. Antara fascia ini dengan capsula prostat berjalan plexus venosus. Fascia ini melanjutkan diri ke ventral dengan arcus tendineus m. levator ani ke os pubis sebagai ligamentum puboprostatica medialis.
- Ligamentum puboprostatica lateralis, berjalan dari fascia prostat ke arah lateral menuju ke arcus tendineus m. levator ani.
- Capsula muscularis postatica.
- M. levator prostat, yaitu bagian dari m. levator ani yang menuju ke glandula prostata.

Struktur Prostat :

- Capsula prostata terletak di profundus fascia prostata, yang terdiri dari jaringan otot polos, jaringan elastis dan collagen.
- Dari capsula ini keluar septum-septum ke dalam jaringan kelenjar, sehingga timbul lobulus-lobulus.
- Jaringan otot polosnya berasal dari vesica urinaria dan urethra.
- Sedang serabut otot bergaris berasal dari m. sphincter urethrae externum yang berada ventral dari pars prostatica urethrae dan dari m. levator prostat.
- Jaringan musculo fibreus ini meliputi glandula tubulo alveoler, sekret dialirkan ke ductuli-ductuli akhirnya bermuara ke dalam sinus prostaticus.

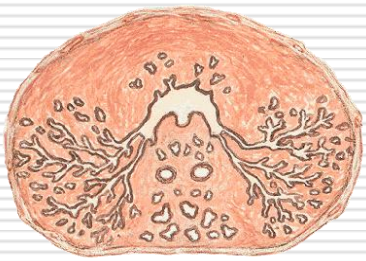

Vascularisasi gld. Prostata :

- Dari
  - a. vesicalis caudalis,
  - a. rectalis media
  - a. pudendalis interna.
- Venanya dimulai dari plexus venosus prostaticus ke v. iliaca interna.
- Aliran lymphe : Dialirkan ke lnn. iliaca interna, externa dan lnn. Sacralis.

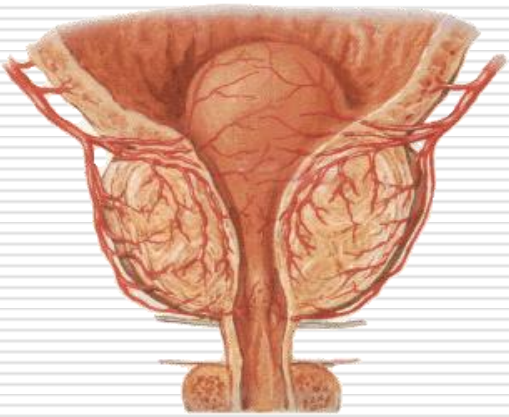

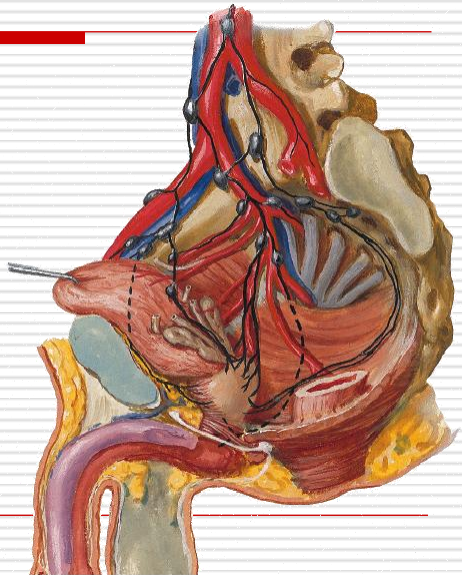

Glandula Paraurethralis:

- 1. Glandula bulbourethralis (cowperi)
- 2. Glandula para urethralis litrie.

Glandula bulbourethralis (cowperi)

- Jumlahnya 2,
- berbentuk bulat
- Terletak di dalam m. sphincter urethrae externum pada diaphragma UG.
- dorsal dari urethra pars membranacea.
- Ductusnya rnenembus fascia diaphragma UG inferior masuk ke dalam bulbus penis, setelah berjalan 2 -4 cm berakhir pada bagian ventral (caudal) dari pars spongiosa urethrae.

Glandula Paraurethralis

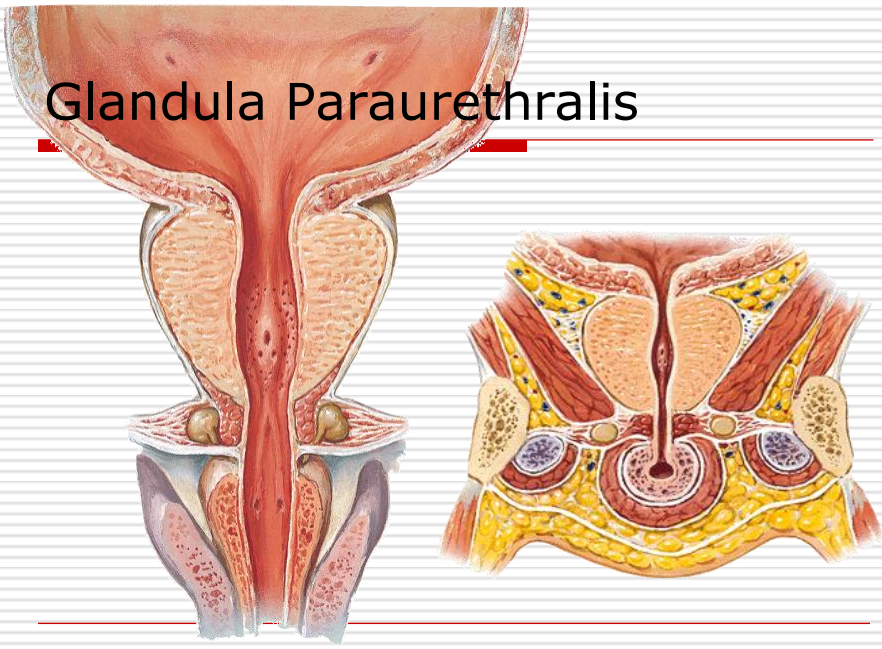

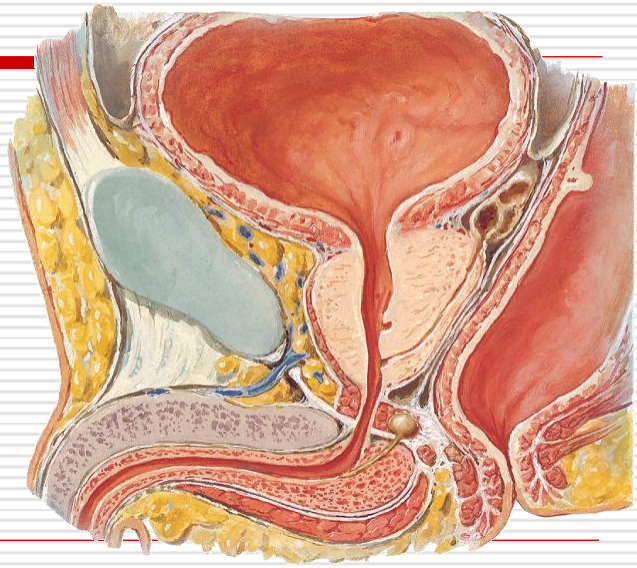

Glandula para urethralis litrie
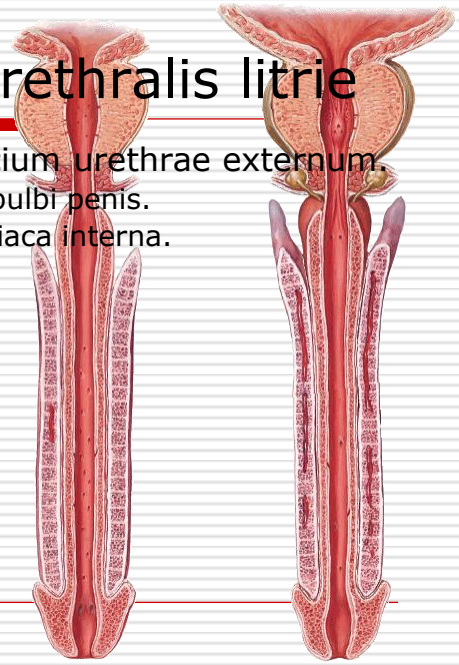
- Terletak di sekitar orificium urethrae externum.
- Vascularisasinya : Dari a. bulbi penis.
- Aliran lymphenya ke lnn. iliaca interna.